Münster 1937 No 44 Med DiSS

Aus der Medizinischen Poliklinik der Medizinischen Akademie Düsseldorf
Direktor: Prof. Dr. W. KNIPPING

Zur Pathogenese der Bronchiektasen

INAUGURAL-DISSERTATION

zur Erlangung der Würde eines doctor medicinae durch die Medizinische Fakultät der Westfälischen Wilhelms-Universität Münster i. W.
in Gemeinschaft mit der Medinischen Akademie Düsseldorf

vorgelegt von

CARL W. GERBER
aus Berlin

1935

Neuland-Druck, vorm. Druckerei Studentenwerk, Berlin N 24, Johannisstr. 1

Gedruckt mit Genehmigung
der Medizinischen Akademie in Düsseldorf und der Medizinischen Fakultät
der Westfälischen Wilhelms-Universität in Münster

gez. MANTEUFEL
Rektor der Medizinischen Akademie
Düsseldorf

gez. JÖTTEN
Dekan der Medizinischen Fakultät
Münster

gez. KNIPPING
1. Berichterstatter

gez. SHILLING
2. Berichterstatter

R. UNIV.
BIBLIOTHEEK
LEIDEN

Meinen lieben Eltern
in Dankbarkeit!

Digitized by the Internet Archive
in 2026

https://archive.org/details/IA41555428_0123

Zur Pathogenese der Bronchiektasen.

GESCHICHTE.

Die erste Beschreibung des Krankheitsbildes der Bronchiektasen im Jahre 1819 verdanken wir Laënnec, und zwar auf Grund von Beobachtungen seines Schülers Cayol, der ihn auf die Besonderheiten dieser Krankheit aufmerksam machte. Laënnec schilderte „Akute Erweiterung der Bronchien infolge von Keuchhusten" bei einem $3^1/_2$jährigen Kinde und „Chronische Erweiterung der Bronchien" bei einer 72jährigen Frau, die seit dem 16. Lebensjahr krank war und des öfteren Hämoptysen hatte. Bedeutungsvoll erscheint uns an diesen Fällen, daß hier schon Krankengeschichten erscheinen, die darauf hindeuten, daß die Bronchiektasen im Kindesalter entstehen bezw. schon vorhanden sind. Später kommen wir darauf noch zurück. Vorerst nahmen sich die Pathologen der blasigen Mißbildungen der Lunge an. Thomas Bartholinus erwähnt die angeborenen Mißbildungen der Lungen schon in seiner „de pulmonum substantia et motu diatribe", die in Marcelli Malphigii „opera omnia" aufgenommen wurde und 1687 in der Leidener Ausgabe erschien. Meyer teilt uns letzteres 1849 mit. Er veröffentlicht gleichzeitig mit zwei eigenen Fällen einige Fälle aus der Dr. Dissertation von Kessler. 1835 schreibt Reynaud den Obliterationen der Bronchien die Verkleinerung der Atmungsfläche, Störung des Atemmechanismus und Entstehung von kompensatorischen Dilatationen zu. Arnheim, Barth, Biermer, Ponfick, Rapp, Ratjen, Rokitansky, Virchow und viele andere überschütten uns in der zweiten Hälfte des 19. Jahrhunderts mit einer Fülle von Material. Als eigentümlich für die angeborenen Bronchiektasen beschreibt bereits Grawitz 1880 das Fehlen narbiger Veränderungen in den Lungenabschnitten. Er erzählt uns auch, daß Virchow

ein mikroskopisches Präparat von der Wand einer Lungencyste anfertigen ließ und es den Studenten im Demonstrationskurs 1877 als Bronchiektasie vorführte.

Mit dem Beginn des 20. Jahrhunderts gewann das klinische Bild der Bronchiektasen immer mehr an Interesse. Burghard, Edens, Jansen, Neisser, Peiser, Quincke, Staehelin und viele andere gaben Beschreibungen über die Klinik der Bronchiektasen. Besonders war man jetzt bemüht, die therapeutischen Möglichkeiten der inneren Medizin auszuwerten. Quincke'sche Lagerung des Patienten, Freiluftkuren, Dursttage, Behandlung mit Terpentin-, Myrtol- und Kreosotpräparaten wurden vorgeschlagen und durchgeführt. Schließlich gelang Sicard und Forestier die Darstellung der Bronchien mittels Lipiodol. Dadurch wurde uns ein wertvolles diagnostisches Hilfsmittel in die Hand gegeben. Man erkannte bald, daß das Krankheitsbild der Bronchiektasen viel häufiger ist, als wir ursprünglich annehmen konnten. Vor allem die Frühdiagnose der Bronchiektasen, die durch die Bronchographie gefördert werden konnte, gab uns die Möglichkeit frühzeitiger therapeutischer Maßnahmen. Neben der internistischen Behandlung wurden von den Chirurgen Methoden ausgearbeitet wie Phrenicusexhairese, Pneumothorax und Lobectomie, die besonders bei internistisch unbeeinflußbaren Fällen angewandt wurden (Sauerbruch, Krampf). Ob allerdings die Größe des Eingriffs immer in Einklang mit dem Erfolg zu bringen war, erscheint zuweilen zweifelhaft. Um die richtige Auswahl der therapeutischen Methoden treffen zu können, ist die Kenntnis der Pathogenese unbedingte Voraussetzung.

PATHOGENESE.

Was zunächst die Frage, in welchem Lebensalter die Bronchiektasen am häufigsten auftreten, anlangt, so konnte Frank mit seiner Statistik aus der Eppendorfer Klinik und Duken und v. d. Steinen, die das Material der Jenaer Universitätskinderklinik bearbeiteten, feststellen, daß die Bronchiektasen am

häufigsten im Kindesalter auftreten. Im frühen Kindesalter wurde ein Überwiegen der Mädchen festgestellt (Duken und v. d. Steinen, Klare, Wiese), später ein deutliches Überwiegen des männlichen Geschlechts (Bamberger, Frank). Schuld daran sind nach Ihm die erhöhten Berufsschädigungen, denen der Mann im allgemeinen ausgesetzt ist.

Wegbereitend für das Studium der Pathogenese der Bronchiektasen war vor allem das Referat Brauers auf dem Kongress der deutschen Gesellschaft für innere Medizin in Wiesbaden im Jahre 1925. Seine Ansicht, daß der Krankheitsbeginn der Bronchiektasen in den meisten Fällen in die frühe Kindheit zurückzuverlegen ist, wird heute allgemein anerkannt. Andererseits sind Brauer und einige andere Autoren (Duken, Jones u. Cournand, Mumme u. Herms, Nüssel u. Helbach) der Auffassung, daß die Mehrzahl der Bronchiektasen erworben wird, und zwar entstehen sie als Folge von chronischen Bronchitiden, chronisch-recidivierenden Bronchopneumonien oder Bronchopneumonien nach Masern, Keuchhusten oder Grippe, und im Anschluß an die verschiedenen Formen der kindlichen Tuberkulose. Im Gegensatz dazu sind Sauerbruch, Boenniger, Daniel u. Jessovics, Kartagener, Krampf, Lossow u. a. m. an Hand ihrer Erfahrungen der Meinung, daß das angeborene Moment die Hauptursache der Bronchiektasen ist. Beide Autorengruppen geben einerseits jedoch die Möglichkeit der Entstehung angeborener, andererseits die Möglichkeit erworbener Bronchiektasen in einem allerdings sehr geringen Teil der Fälle zu. Die Fragestellung der Hauptursache ist deswegen so wichtig, weil von ihr die gesamte therapeutische Beeinflussung und die Beurteilung der Prognose abhängt. So kam es auch dazu, daß sich, nachdem mehrere Fälle nach interner Behandlung ungünstig ausfielen, die Chirurgen mehr und mehr mit den Bronchiektasen befaßten.

Zur besseren Übersicht geben wir hier eine Zusammenstellung der Entstehung der Bronchiektasen wieder, die wir der Abhandlung von Daniel u. Jessovics entnehmen:

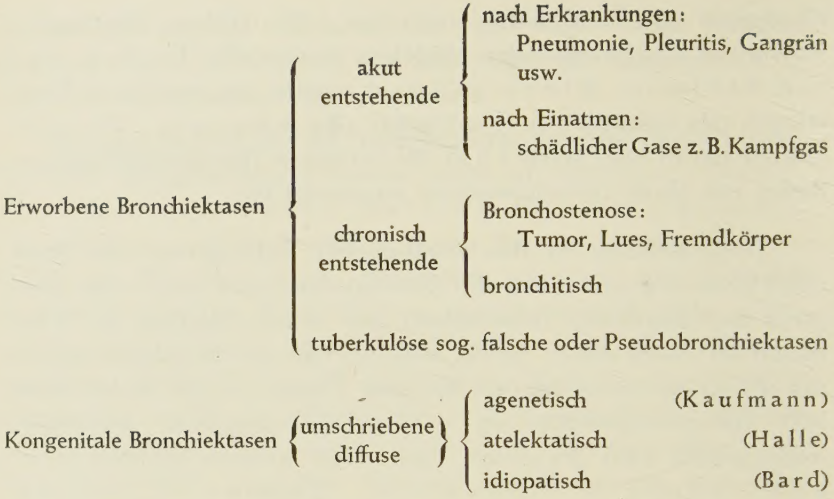

Brauer teilt die Bronchiektasen nach pathogenetischen Gesichtspunkten ein. Vorerst streift er die kongenitalen Bronchiektasen, deren Häufigkeit er entschieden abstreitet, nur kurz. Er warnt davor bei anamnestischen Angaben dem „von Jugend auf" ein „angeboren" gleichzusetzen und daraus die irrige Schlußfolgerung der Häufigkeit kongenitaler Bronchiektasen ziehen zu wollen. Bei den erworbenen Bronchiektasen unterscheidet er drei Gruppen:

A. Die primär von groben resp. mittleren Bronchien ausgehenden Bronchiektasen. Neben den primären Bronchitiden und ihren chronischen Formen will er hier in ursächlicher Hinsicht genannt wissen Bronchialwandschädigungen durch Fremdkörper, durch luische Prozesse oder durch sonstige, eine Bronchostenose bedingende örtliche Zustände.

B. Die häufigste Gruppe der Bronchiektasen, die sich aus einer primären Bronchiolitis und den dazugehörigen Bronchopneumonien entwickelt. Im Anschluß an Masern, Influenza, Pertussis kommt es zu den Veränderungen der feineren Bronchien, chronischer Entzündung derselben oder Atrophie und Erweiterung.

C. Pleurogene Bronchiektasen. Längere Kompression der Lungen durch Pleuraexsudate resp. infolge Fixation breiterer Lungenabschnitte durch Pleuraschwarten und einer dadurch bedingten Bewegungsbehinderung des betreffenden Unterlappens nebst Sekretstauung.

Nur bedingt ist Brauer dieser Anschauung, er glaubt vielmehr, daß die Pleuraveränderungen meist sekundäre Prozesse sind.

Gerade bei Keuchhusten und Grippe können wir aber nach Duken Wandschädigungen und Ektasien der großen Bronchien beobachten, und die Bronchostenose kann akut Bronchiektasen der gesamten befallenen Bronchialverzweigung hervorrufen. Er schlägt deshalb vor, endobronchial bedingte Bronchiektasen, die durch primäre Wandschädigungen entstehen, zu trennen von denen, die sich nach Vorgängen im Lungengewebe, Pleuraprozessen oder peribronchialen Veränderungen entwickeln.

Die erworbenen Bronchiektasen finden sich, wie Krampf betont, hauptsächlich als Folgezustand nach Entzündungsprozessen, meist Pneumonien oder Abszessen im rechten Unterlappen. Er gibt eine eingehende Schilderung der Entstehung. Pneumonien lösen sich nicht in der üblichen Weise sondern erfahren eine fibrinöse Umwandlung durch eine bindegewebige Organisation des Exsudates, der Schrumpfungsprozesse folgen. Narbenzüge und allseitige Rippenfellverwachsungen erweitern die Bronchien, und die narbige Einengung des Hilusgebietes fördert die Sekretstauung. Die chronische Entzündung des Lungengewebes in der Umgebung verändert gleichfalls die Bronchialschleimhaut. So bewirkt also die primäre Carnifikation der Lunge durch jauchige Zersetzung des intrabronchialen Sekretes und folgender eitriger Auswurf die Ausbildung der erworbenen Bronchiektasen.

Häufige Ursache für die Kompression der Bronchien sind Erweiterungen des Herzens, Entzündungen und Tumoren des Mediastinums, Ergüsse im Herzbeutel, Aortenaneurysmen (Staehelin). Vor allem kommt wohl hier auch die Kompressionswirkung des linken Vorhofs bei Mitralinsuffizienz +

Stenose in Betracht, der seiner Lage entsprechend in erster Linie den Bronchialast des linken Unterlappens trifft (Bamberger, Edens). Die Kompression der Hauptbronchien erzeugt nach v. Bergmann immer sekundäre Prozesse in der Lunge. Es muß jedoch gesagt werden, daß die bei der Stauungslunge entstehenden Bronchiektasen keine Erscheinungen hervorrufen, wenn nicht zu dieser Bronchostenose die schwere Bronchialwandschädigung durch sekundäre Infektion hinzukommt (Ihm).

An Hand eines großen klinischen Materials nehmen Jones u. Cournand als häufigste Ursache der Bronchiektasen Lungenschrumpfung an, die durch Verlegung eines Bronchialbaumes durch Drüsenschwellung und besonders durch chronisch-bronchitische Erkrankungen zustande kommen. Daneben wird in der Literatur erwähnt, wie Fremdkörper die Ausbildung der Bronchiektasen begünstigen (Weinberger, Ylppö). Auch als Spätfolge von Kampfgasvergiftungen werden Bronchiektasen beschrieben (Bonnamour).

Bei der Entstehung der erworbenen Bronchiektasen spielt die Tuberkulose besonders im Kindesalter eine große Rolle (Kissling, Köttgen, Melzer, Simon u. Blumenberg). Simon beobachtete sie nicht nur im Anschluß an einen zurückgebildeten Primärkomplex und nach großen Primärinfiltrierungen, sondern meist auch nach schrumpfenden Pneumonien, bei schweren disseminierten Tuberkulosen, ferner infolge von schrumpfenden und stenosierenden Pleuraschwarten. Bei der Schrumpfung von tuberkulösen Kavernen können durch Narbenzüge Bronchiektasen entstehen (Melzer).

Von Störungen der Entwicklung spricht Miller und versteht darunter nicht nur kongenitale Bronchiektasen im engeren Sinne, sondern auch konstitutionelle, rassenmäßige und solche, die mit der Entwicklung des heranwachsenden Menschen zusammenhängen. Als wesentliche Ursache bezeichnet er aber das Hinzutreten einer Infektion, die mit Zerstörung oder Beeinträchtigungen der Wandschichten einhergehen und durch andere Möglichkeiten nur begünstigt werden.

Schon frühzeitig wurde erkannt, daß bei Bronchiektasen nicht alle Bronchien gleichmäßig befallen wurden, sondern diejenigen, die mechanisch am meisten für die Sekretstauung begünstigt waren, die stärksten Ektasien aufwiesen. Während nach Mummeu. Herms die Lokalisation der Entwicklungsstörung wechselt, betonen Duken, Sauerbruch und andere die Bevorzugung der linken Lunge bei der Entstehung der Bronchiektasen. Duken erklärt es im Sinne seiner erworbenen Bronchiektasen: Der linke Hauptbronchus ist durch seine Verlaufseigentümlichkeit dem Zuge narbigen Lungengewebes mehr ausgesetzt als der rechte.

Sauerbruch spricht von 80 % Bronchiektasen kongenitalen Ursprungs. Er führt aus, daß entwicklungsgeschichtlich das linke Herz sich wie ein Wall der Aussprossung des linken Lungenbläschens entgegenstellt, während der rechten Lunge ein großer Raum zur Verfügung steht. Auch der Ductus Cuvieri, Verbindungsweg zwischen Herzen und Cardinalvenen, kann wie eine Leiste, die sich der wachsenden Lunge entgegenstellt, den Bronchus abschnüren und so mechanische Entwicklungsstörungen auslösen. Je nach der Zeit der Abschnürung kommt es vorerst zur Abschnürung eines großen Bronchus, später von mittleren Bronchien, die zu großen oder kleinen Cystenlungen führen, ganz zuletzt, wenn kleinste Bronchien getroffen werden — vielleicht in dem Sinne, daß nach Unterbleiben einer Alveolenausbildung die kleinsten Bronchien blind endende Schläuche darstellen, — entstehen „multiple, kleincystische Veränderungen" der Lunge oder die kongenitalen Bronchiektasen. Wichtig ist vor allem, daß die Erweiterungen der Bronchien primär vorhanden sind und erst sekundär das Bild der Bronchiektasen klinisch durch entzündliche Vorgänge wie Keuchhusten, Grippe, Pneumonien usw. zum Vorschein kommt. Denn, da es infolge der veränderten anatomischen Verhältnisse der Bronchien nicht zur Ausheilung kommen kann, besteht die chronische Eiterung fort, die in der Hauptsache das Krankheitsbild der Bronchiektasen ausmacht. An der Sauerbruch'schen Klinik konnte durch zahlreiche Brustschnitte festgestellt werden, daß bei der überwiegenden Zahl der Bronchiektatiker der Brustfell-

spalt frei war. Das würde gegen die Entstehung der Bronchiektasen nach chronisch-entzündlichen Vorgängen sprechen, da bei diesen die Pleura im Sinne einer adhäsiven Pleuritis beteiligt sein würde.

Die alleinige mechanische Ursache könnte aber wohl nicht die einzige Entstehungserklärung abgeben. So spricht Lossow von einem erblichen Trieb zur Mißbildung. Auf Grund der Gleichheit der Erbanlagen eineiiger Zwillinge in seinen beschriebenen Fällen, schließt er, daß die angeborenen Bronchiektasen ererbt sein müssen und stellt somit die angeborenen Bronchiektasen als erblichen Bildungsfehler dar. Er schlägt vor, den Vererbungsgang durch die Erforschung der Stammbäume vieler Bronchiektatiker zu klären. Schon Neisser beschreibt 1901 Bronchiektasen, die bei Vater und Sohn fast völlig identisch waren. Er sieht in seinen Fällen in der Erblichkeit des Leidens einen Beweis dafür, daß eine angeborene Anlage vorhanden sein muß.

In den Fällen, in denen Bronchiektasen bei gleichzeitigem Vorhandensein von Situs viscerum inversus totalis auftreten, glaubt man die zur Diskussion stehende kongenitale oder erworbene Entstehungsweise der Bronchiektasen mit Rücksicht auf den bereits vorhandenen Entwicklungsfehler zu Gunsten der Möglichkeit einer kongenitalen Minderwertigkeitsanlage für Bronchiektasen entscheiden zu müssen (Kartagener. Nüssel u. Helbach).

Nach Nüssel u. Helbach, Steinmeyer u. Kathe, Wepp u. Gilbert sollen chronisch-entzündliche Erkrankungen der Nase und ihrer Nebenhöhlen von Bronchiektasen gefolgt sein, die erst die Disposition zu Bronchitiden mit späteren komplizierenden pleuro - broncho - pneumonischen Prozessen und sich ausbildenden Bronchiektasen schaffen, in welchem Zusammenhange bekanntlich auch die Entfernung vergrößerter Mandeln und die Behandlung von Nebenhöhlenerkrankungen bei kindlichen Bronchitiden gefordert wird. Der Infektionsweg von den Nasennebenhöhlen ist nicht geklärt. Bei freiem Abfluß ist eine Übertragung auf dem Lymphwege möglich (Wepp).

Bei der Darstellung von vier Fällen spricht Kartagener von einem gleichzeitigem Vorhandensein der Nasen- bezw. Nebenhöhlenerkrankungen (Sinuisitis maxillaris chronica) und der Bronchiektasen. Mit der Symptomentrias, von der er geradezu spricht, — Situs viscerum inversus, Bronchiektasen und Nasennebenhöhlenerkrankungen — will er dagegen wirken, daß das primäre die Nasenerkrankungen sein müssen und erst sekundär Bronchiektasen entstehen. Durch ein Nacheinander wäre ja auch seine Annahme der vorwiegend kongenitalen Bronchiektasen viel unwahrscheinlicher geworden.

Die verschiedenen Entstehungsursachen führen zu den verschiedensten Formen der Bronchiektasen, sowohl in der Lokalisation als auch in ihrem pathologisch-anatomischen Aufbau. Grawitz trennt schon die „Bronchiektasia universalis", bei der der Hauptbronchus und alle Abzweigungen gleichmäßig erweitert sind, von der „Bronchiektasia telangiectatica", bei der nur bestimmte Teilgebiete des Bronchialbaumes befallen sind. Kaufmann unterscheidet zwei Formen kongenitaler Bronchiektasen, die agenetische und die atelektatische. Eine Entwicklungshemmung führt zur agenetischen Form, wenn sich der Bronchialbaum verzweigt hat. Das Lungengewebe kann sich nicht mit Luft füllen, und die Bronchien müssen sich erweitern. Atelektatisch entstandene Bronchiektasen entstehen derart, daß bestimmte Lungenbezirke luftleer bleiben oder nur ungenügend durchlüftet werden. Heute unterscheiden wir zylindrische oder diffuse und sackförmige oder circumscripte Bronchiektasen. Zylindrische Bronchiektasen entwickeln sich durch Wandschwäche infolge chronischer Bronchitis usw. Sackförmige Bronchiektasen entstehen mehr bei lokalen Sekretstauungen infolge Stenose oder Fremdkörper usw. Zwischen beiden Formen stehen die spindelförmigen Bronchiektasen. Reihen sich mehrere sackförmige Bronchiektasen aneinander, so kommt es zur Ausbildung von varikösen oder kranzförmigen Bronchiektasen. Die sackförmigen Bronchiektasen sind häufiger im Oberlappen, die zylindrischen mehr im Unterlappen lokalisiert (Brugsch). Der Ort der Bronchiektasen sowohl kongenitalen als auch erworbenen Unsprungs, liegt meist im Unterlappen, diffuse Bronchiek-

tasen des Oberlappens will Sauerbruch als sekundäre Folge einer Unterlappenbronchiektase auffassen.

PATHOPHYSIOLOGIE.

Die Pathophysiologie der Bronchiektasen hat man erst in neuerer Zeit zu klären versucht. Die Brauer'sche Schule und Knipping stellten Versuche über die respiratorische Insuffizienz an. Nach Brauer kommt es bei den Bronchiektasen zur Störung der Relation Atemvolumen zu Totraum der Atemwege. Die Störung wird aber durch relativ geringfügige Äquivalenzsteigerung und damit nur geringe Inanspruchnahme der Reserven ausgeglichen. Nach Krampf kann die durch ständiges Husten und mechanische Mehrbeanspruchung des Herzens hervorgerufene intrapulmonale Drucksteigerung zur Hypertrophie evtl. sogar zur Dilatation des rechten Herzens führen. Intoxikationskachexie ist die Spätfolge der ständigen Eiterresorptionen, die auch zu Organschädigungen im Sinne einer Amyloidose führen können. Circulationsstörungen, Stauung des kleinen Kreislaufs und Überlastung des rechten Herzens, können zu den von Bamberger zuerst beschriebenen und benannten Trommelschlegelfinger führen. Periostale Wucherungen verursachen eine Verdickung und Verbreiterung der Endphalangen (Brugsch), die meist mit Weichteilverdickungen einhergehen. Gerade in letzter Zeit konnte Knipping und andere nachweisen, daß bei Schwerkranken eine dauernd herabgesetzte Sauerstoffspannung im Blut und Gewebe besteht, und die Bildung von anoxämischen Zwischenprodukten (Milchsäure, Brenztraubensäure, Essigsäure, Acetessigsäure, Oxybuttersäure usw.) zum Dauerzustand wird. Dies führt letzten Endes zu Schädigung des Parenchyms und der Organfunktionen.

KLINIK UND DIFFERENTIALDIAGNOSE.

Auch in der Klinik müssen wir die kongenitalen von den erworbenen Bronchiektasen trennen. Hier gibt uns besonders die Anamnese Aufschluß, die wir nicht hoch genug einschätzen

können. Krampf schildert uns das charakteristische Bild der angeborenen Bronchiektasen. Zu wechselnden katarrhalischen Lungenerscheinungen mit mehr oder minder schleimigen Auswurf, die seit frühester Kindheit bestehen, gesellen sich Entzündungsvorgänge, die meist als recidivierende Pneumonien imponieren, aber nur sekundär von den erweiterten Bronchien aus das umgebende Lungengewebe ergreifen. Durch diese Entzündungen wird der anfänglich schleimige Auswurf eitrig, nimmt auch bald jauchigen Geruch an. In Jahren oder Jahrzehnten, nach Besserungen und Verschlimmerungen mit stark wechselnden Auswurfmengen, kommt es schließlich zu dem typisch bronchiektatischen Krankheitsbild: Reduzierter Ernährungszustand, dauernder Husten und eitriger Auswurf, Trommelschlegelfinger, Neigung zu Temperaturen und dem charakteristischen klinischen Befund, den wir später beschreiben. Bei den angeborenen Bronchiektasen greift also die Entzündung mit all ihren Folgeerscheinungen von den bereits bestehenden, erweiterten Bronchien sekundär auf das Lungengewebe über, um dort allmählich bindegewebige Umwandlung und Schrumpfung hervorzurufen. Manchmal kommen die Kranken jedoch nur mit sehr unklaren Lungenerscheinungen zu uns, husten oft, haben zeitweise Auswurf. Häufige Erkältungen wechseln mit Wohlbefinden ab. Bei der Untersuchung gibt uns besonders das Röntgenbild hier Aufklärung. Krampf bezeichnet diese Art Bronchiektasen als ruhende oder trockene Bronchiektasen, bei denen sich die Entzündung noch nicht manifestiert hat. Diese Frühformen können sehr leicht mit der Tuberkulose verwechselt werden, da die Differentialdiagnose hier häufig sehr schwer ist. In der Anamnese der erworbenen Bronchiektasen finden wir ein plötzliches Auftreten eines schweren, akuten Lungeninfektes, Pneumonie oder Abscess, evtl. sogar mit Empyembildung, auch Fremdkörperaspiration. Vorher keinerlei krankhafte Erscheinungen. Diese akute Lungenerkrankung kommt nicht zur Ausheilung, sondern führt nach Monaten zum Bilde der Bronchiektasenkrankheit. Die dreischichtige Beschaffenheit des Sputums ist bei diesen Kranken charakteristisch, ebenso das Fehlen der elastischen Fasern und der Tuberkelbazillen, das uns die differen-

tialdiagnostische Unterscheidung zwischen Abzeß und Tuberkulose einerseits und Bronchiektasen andererseits erlaubt.

Jeder Patient hat seine eigene Methode, um die manchmal großen Sputummengen abzuhusten. Er legt sich auf die Seite oder in einer Hängelage und kann so am leichtesten auswerfen. Zur gründlichen Expektoration hat uns Quincke durch seine Hängelage ein einfaches, ausgezeichnetes Hilfsmittel gegeben. Auch die andern therapeutischen Maßnahmen wie Dursttage, manuelle Expression des Thorax, Freiluftbehandlung, klimatische Kuren, parenterale Eiweißanwendung, Behandlung mit Terpentinpfeife evtl. kombiniert mit Neo-Salvarsan- oder Trypaflavininjektionen, Darreichung von Myrtol- und Kreosotpräparaten, schließlich Jodöl und vieles andere mehr erleichtern vor allem die Expektoration. Die Gewöhnung an den Krankheitszustand bringt die Patienten schließlich dazu, sich mit dem Bestehen der Krankheit abzufinden, und so verliert sich für sie der subjektive Eindruck der das Wohlbefinden schwer beeinträchtigenden Erkrankung. Typisch für die Bronchiektasenkrankheit ist es auch, daß sie nur selten ohne stärkere Temperaturschwankungen verlaufen. (I h m). Charakteristisch und wichtig zur Diagnose ist bei Kindern mit wenig oder keinem Auswurf der Kontrast zwischen dem fehlenden oder geringen Perkussionsbefund und dem konstanten Auscultationsergebnis: feuchte Rasselgeräusche, die bei jeder Untersuchung stets an denselben Stellen, meist in den unteren Lungenpartien zu hören sind (S c h l a c k).

Im Röntgenbild, das zur Diagnose der Bronchiektasen unerläßlich ist, sehen wir dicht nebeneinandergedrängt, am stärksten in der Nähe des Herzschattens, rundliche oder ovale Aufhellungen, bald größer, bald kleiner, die sich aus dem gleichmäßig getrübten Grunde des Lungenfeldes schmal oder breit umrandet herausheben, ähnlich dem Aussehen eines schwammartigen Gerüstes. Verstärkte Hiluszeichnung, vermehrte Stränge oder wabige Struktur in Hilusnähe, Schattenbänder mit zentraler Aufhellung evtl. Regen- oder fließende Schatten lassen manchmal leicht die Diagnose sichern (D u k e n, K i s s l i n g,

Schwabe). Häufig finden wir aber auch Lungenfelder, die vollkommen klar erscheinen, obwohl über ihnen ausgedehnte Rasselgeräusche zu hören waren. Nach Brünecke, Lorey, Schlack, Vogt, genügt ein völlig nichtssagendes Röntgenbild sogar bei klinisch erheblichem Befund zur Festigung der Diagnose. In Zweifelsfällen kann die Diagnose jedoch nur durch die Jodipinfüllung der Bronchien vollkommen geklärt werden. Mit Sicherheit können wir durch diese Methode die Bronchiektasen in ihrer ganzen Ausdehnung und Entwicklung darstellen.

Als Komplikationen können Blutungen manchmal bedrohlich werden. Sie kommen durch Arosion von varikös erweiterten Gefäßen zustande (Krampf). Ihm veröffentlicht zwei Fälle von Endocarditis mit Stauungslunge. Sie führt nach Duken die mehrfach in der Vorgeschichte aufgetretenen Lungenblutungen auf die Stauungslunge zurück. Die Differentialdiagnose zur Tuberkulose muß dann durch Tierversuch geklärt werden.

Über die Ausbildung der Trommelschlegelfinger sprachen wir schon im pathophysiologischen Teil unserer Abhandlung. Hier wäre nur noch zu erwähnen, daß Trommelschlegelfinger sich nicht immer ausbilden und manchmal auch wieder zurückbilden.

Die Differentialdiagnose gegen Tuberkulose ist manchmal ungeheuer schwierig. Wissen wir doch, daß nach Masern, Keuchhusten und Grippe auch die Tuberkulose gern aufflammt. Nicht immer gelingt es beim Kind durch den negativen Ausfall der Tuberkulinreaktion eine Tuberkulose auszuschließen. Da gelegentlich mit herabgesetzter Tuberkulinreaktion zu rechnen ist, muß man nach dem negativen Ausfall der Reaktion höhere intracutane Dosen (unter Umständen bis zu 10 mg Alttuberkulin) anwenden (Schlack). Auch beim Säugling und Kleinkind, bei dem die disseminierende Tuberkulose unter dem Bilde einer langdauernden, diffusen, grobblasigen Bronchitis verlaufen kann, gibt uns die Tuberkulinreaktion evtl. Aufschluß. Der nicht fortschreitende, jahrelang gleichbleibende Lungenprozeß, auch die Lokalisation in den abhängigen Lungenpartien — in beschränktem Umfange natürlich — würden gegen eine Tuberkulose sprechen.

Um die Kenntnis des Krankheitsbildes zu vertiefen und die Pathogenese der Bronchiektasen weiterhin aufzuklären, veröffentlichen wir zwei weitere Fälle:

BESPRECHUNG UNSERER FÄLLE.

Fall I: geb. 28. August 1919. Ho. 15jähriges Kind.

Die Anamnese ergab Folgendes:

F. A.: Vater an Lungentuberkulose gestorben. Mutter gesund. Vier Geschwister sind gesund und husten nicht.

E. A.: Kinderkrankheiten: Masern, Keuchhusten. Erstes Kind. Wohnungsverhältnisse schlecht.

Oktober 1926 bis Januar 1927: Zum ersten Mal in hiesige Klinik eingewiesen mit Rippenfellreizung und unter Tuberkuloseverdacht. Neben einer rechten Unterlappenpneumonie und Pleuritis fand man damals eine alte Schwarte im rechten Unterlappen und eine geringe Menge serösen Exsudates. Das Exsudat ging im Verlauf der Erkrankung zurück, jedoch blieb die Schwarte trotz reichlicher Atemübungen unverändert. Der Husten hatte sich bei der Entlassung gebessert. Längerer Aufenthalt in einem Erholungsheim wurde empfohlen. Seitdem hört der Husten nicht auf, oft gesellt sich Fieber dazu.

April 1928 kommt der Junge wieder mit 40,3 Temperatur. Es wird eine Pneumonie der ganzen rechten Seite (unten am deutlichsten), Pleuritis mit wenig serösem Exsudat festgestellt. Kind hustet viel. Tbc. negativ. Trommelschlegelfinger. Bevor vollständige Heilung eingetreten ist, muß Patient auf Wunsch der Mutter entlassen werden (Kind sei ja doch immer krank gewesen).

Februar 1929 bis April 1929: Mit 38,8 Temperatur eingeliefert, große Mengen eitriger Schleim werden ausgehustet. Maulvolle Expektoration. Rechtsseitige, schwere Pneumonie mit Pleuritis. Zum ersten Mal wird röntgenologisch streifige Zeichnung wie bei Bronchiektasen festgestellt. Klinische Diagnose·

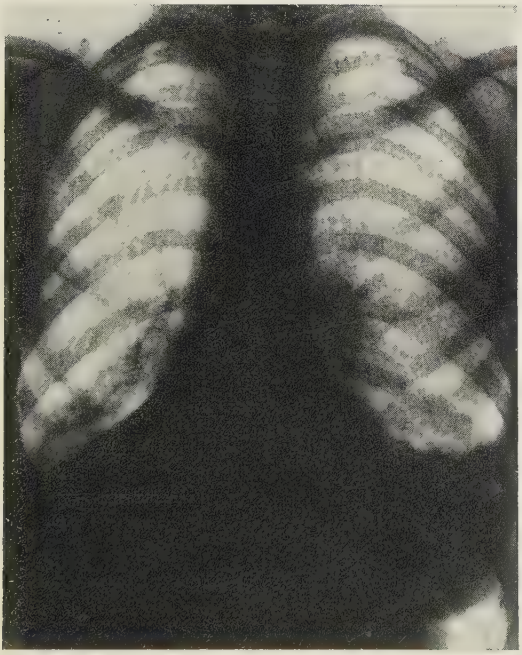

Abbildung 1

Schwartenbildung und Bronchiektasen der rechten Lunge. Tuberkulinreaktion der Haut negativ. Tuberkelbazillen waren nie im Sputum nachweisbar. Starker Foetor ex ore. Anschließend Angina, die leicht überstanden wurde.

1933 Grippe durchgemacht, 14 Tage gelegen.

Kind hat stets Auswurf und Husten, schon seit dem 5. Lebensjahr. Im Auswurf waren Tuberkelbazillen nie nachzuweisen.

Januar 1935 kommt er in unsere Klinik, hat reichlich Auswurf, Husten und Schmerzen in der linken unteren Thoraxpartie, keine Atemnot.

Befund: In der Gesamtentwicklung zurückgebliebener, sehr schwächlicher Junge (Größe 148, Gewicht 32,5 kg). Gesichtsfarbe und Lippen cyanotisch. Starker Foetor ex ore. Trommelschlegelfinger, deutliche Uhrglasnägel. Schon von fern hörbares Brummen und Giemen bei In- und Exspirium. Keine Ödeme.

Rachen: Zunge feucht, etwas belegt. Schleimhäute blaß. Gaumentonsillen beiderseits stark vergrößert, nicht belegt. Schlechte Zähne.

Thorax und Lunge: Langer, schmaler Brustkorb, die rechte Thoraxhälfte bleibt bei der Atmung etwas zurück. Geringe Atemexcursionen. Lungengrenzen mäßig verschieblich bei Ein- und Ausatmung. Klopfschall normal, nur hinten rechts vom 7. Dornfortsatz ab deutliche Dämpfung. Atemgeräusch bronchovesikulär, hinten rechts abgeschwächt. Über allen Lungenpartien bronchitische Rasselgeräusche hörbar. In den unteren Abschnitten pleuritisches Reiben.

Herz und Kreislauf: Herzgrenzen normal (Ml = 7 cm, Mr = 2,5 cm). Spitzenstoß innerhalb der Medioclavicularlinie fühlbar. Töne rein. Aktion regelmäßig. Blutdruck 105/65. Senkung 50/99. Wa. R. negativ. Blutbild: Ery. 4,76, Hb. 70 %, Index 0,72, Leuko. 16 300 mit 8 % stabkernigen, 73 % segmentkernigen Neutrophilen und 14 % Lymphocyten. Temperaturen um 39,3.

Übrige Organe: keine Veränderungen.

Sputum: homogen eitrig, grün, frei von Tuberkelbazillen, keine elastischen Fasern.

Die **Röntgenaufnahme** (s. Abbildung I) der Lunge zeigt zunächst eine Trübung der linken Seite gegenüber der rechten. Der Phrenico-costal-Winkel rechts ist ausgefüllt, die Zwerchfellkontur ist nicht zu differenzieren. Die Lungenbegrenzung steigt bogenförmig an (Erguß). Beiderseits im Unterlappen, links mehr als rechts, sieht man eine deutlich wabenförmige Lungenzeichnung. Links sind diffuse kleine Fleckschatten über das Unterfeld verstreut. Es handelt sich demnach um Bronchiektasen, vorwiegend des linken Unterlappens mit peribronchialer Infiltration links und kleinem Erguß rechts.

Fall II: geb. 25. November 1896. Kru. 38jähriger Mann.

Die **Anamnese** lautet wie folgt:

F. A.: Vater an Herz- und Nierenleiden gestorben, Mutter halbseitig gelähmt, Schwester der Mutter an Leberkrebs gestorben.

E. A.: Kinderkrankheiten nicht bekannt.

Im Weltkrieg Knie- und Afterschuß, beides ausgeheilt.

1923 Gelbsucht.

März bis Juli 1933 Interne Ulcusbehandlung.

September bis November 1933 gleichfalls interne Ulcusbehandlung. Grundumsatz — 7,5 %. Röntgendiagnose: Ulcus duodeni der Vorderwand. Gewicht steigt während der Behandlung von 56,4 bis 59,5 kg. Linksskoliose der oberen Brustwirbelsäule und Einengung der linken Lungenspitze festgestellt.

Dezember 1933 bis Januar 1934 Billroth II Operation: Mediane Oberbauchlaparatomie. Im Magen findet sich direkt am Pylorus ein gut kleinpfennigstückgroßes Ulcus, 3 cm distal ein kleineres. Typischer B II mit sicherer Versenkung des Duodenalstumpfes und ausreichender Anastomose. Danach bekommt Pat. Temperaturen, die längere Zeit anhalten. Links hinten über dem Unterlappen intensive Schallverkürzung, Sputum reichlich und stinkend. Es handelt sich um einen Lungenabszeß, der auch

Abbildung 2

Abbildung 3

röntgenologisch bestätigt wird. Allgemeinbefinden schlecht. Langsame Besserung, schließlich kein Husten und Auswurf mehr.

Februar bis März 1934 Nachbehandlung, Erholung und Mastkur. Gewicht 57,8 kg.

Juni bis Juli 1934 Beseitigung eines postoperativen Narbenbruches, der nach dem häufigen Husten infolge des Lungenabzesses entstanden sein soll. An den Lungen kein krankhafter Befund, weder Husten noch Auswurf, noch sonstige Atembeschwerden. Röntgenologisch konnte kein Folgezustand nach Lungenabszeß nachgewiesen werden.

September bis Oktober 1934 stark herabgesetzter Ernährungszustand (Gewicht 54,0 kg). Starke Kopfschmerzen, Erbrechen. Erbrochenes stark bräunlich, manchmal besonders stark gelb gefärbt. Geschmack bitter. Augenbefund negativ. Nach Ulcusdiät, Pepsin-Salzsäure-Behandlung mäßige Gewichtszunahme (55,7 kg).

Ende Januar 1935 kommt er wieder in unsere Klinik.

Jetzige Beschwerden: Vor drei Wochen bekam Pat. Fieber, woran sich Husten und starker Auswurf anschlossen. Er klagt über Schmerzen und Stiche in der Gegend des linken Schulterblattes. Gewichtsabnahme. Vor einer Woche bekam Pat. einen plötzlichen, heftigen Hustenanfall, in dessen Verlauf er eine große Menge Eiter und übelriechenden Auswurf ausspuckte. Appetitmangel.

Befund: Mittelgroßer Patient in sehr schlechtem Kräfte- und Ernährungszustand (Größe 177, Gew. 50,8). Asthenischer Habitus. Haut und sichtbare Schleimhäute schlecht durchblutet. Trommelschlegelfinger (s. Abb. 2 und 3).

Kopf und Hals: Zurückliegende Augen, vorspringender Arcus ciliaris. Muskulatur der linken Halsseite stärker als rechts entwickelt. Schilddrüse nicht wesentlich vergrößert. An beiden Halsseiten kleine bis bohnengroße Drüsen zu tasten.

Rachen: Zunge feucht, nicht belegt. Tonsillen und Gaumenbögen frei. Zähne defekt.

Thorax und Lungen: Linksskoliose der oberen Brustwirbelsäule mit leichtem Rippenbuckel links. Wenig ausgiebige Atemexcursionen. Supra- und Infraclavikulargruben stark eingesunken. Lungengrenzen mäßig verschieblich. Dämpfung im oberen linken Lungenlappen, sonst keine Klopfschalldifferenz. Vesikuläratmen, keine Rasselgeräusche.

Herz und Kreislauf: Grenzen nicht vergrößert. Hebender Spitzenstoß im 5. ICR, ein Querfinger breit innerhalb der Mediaclavicularlinie. Töne rein, etwas dumpf. Aktion regelmäßig, beschleunigt. Blutdruck 145/90. Wa. R. negativ. Blutbild: Ery. 4,9, Hb. 95 %, Leuko. 11 500 mit 4 % stabkernigen, 65 % segmentkernigen, 4 % eosinophilen, 3 % Monocyten und 24 % Lymphocyten. Temperaturen um 37,4.

Übrige Organe: Kein Befund.

Sputum: eitriger, übelriechender Auswurf in mäßiger Menge, Tuberkelbazillen nicht nachzuweisen.

Die Lungenaufnahme zeigt rechts ein geradlinig verlaufendes Zwerchfell mit unscharfem Phrenico-costal-Winkel links. Links sieht man in Höhe der 6. Rippe einen kreisförmigen Schattenring mit zentraler Aufhellung. In Umgebung dieses Schattenringes fällt die wabenförmige Aufhellung des ganzen Mittellappens auf. Auch rechts sieht man deutlich eine Wabenstruktur. Es handelt sich aller Wahrscheinlichkeit um einen Lungenabzeß mit Begleitbronchiektasen.

Im Raumbild sieht man eine deutliche Skoliose der oberen Brustwirbelsäule, durch die die linke Spitze räumlich beengt ist. In der Umgebung der Hili sieht man beiderseits eine etwas vermehrte Lungenzeichnung, besonders rechts ist die Hilusspitzenbahn vermehrt. In der linken Spitze einige kleine Verdichtungen in der Pleura. Sonst sind in den dargestellten Lungenabschnitten deutliche Veränderungen nicht feststellbar.

Im ersten geschilderten Falle handelt es sich zweifellos um Bronchiektasen, deren klinische Erscheinungen mit Sicherheit bis ins 7. Lebensjahr zurückzuverfolgen sind. Ärztlicherseits

Abbildung 4

werden im 10. Lebensjahr Bronchiektasen diagnostiziert, deren Verdacht schon länger zurückreicht. Mit seinem chronischen Husten und zeitweise reichlichem Sputum befindet sich der Junge in leidlichem Allgemeinzustand, der Ernährungszustand ist jedoch dauernd verringert. Eine Verbindung zwischen den durchgemachten Masern und Keuchhusten und den ersten Hustenerscheinungen im 7. Lebensjahr kann nicht deutlich nachgewiesen werden. Die Äußerung der Mutter, Kind sei ja schon immer krank gewesen, könnte allerdings in einschränkendem Sinne, für den kongenitalen Ursprung der Bronchiektasen anführbar sein. Hier weisen wir auf die Warnung Brauers, aus irrigen Anamnesen ein kongenitales Moment herauslesen zu wollen, nochmals besonders hin. Die Tatsache, daß die wabige Struktur im Röntgenbild links deutlicher zu Tage tritt als auf der durch recidivierende Pneumonien stark geschädigten, rechten Seite, scheinen auch für die kongenitale Ursache der Bronchiektasen zu sprechen (Sauerbruch). Andererseits könnte die Mehrarbeit der linken Lunge durch die vielen rechtsseitigen Pneumonien, die beiderseitige Pleuritis, also der Elastizitätsverlust der linken Lunge einerseits und die von außen auf die Bronchien einwirkenden Zugkräfte andererseits zur Entstehung erworbener Bronchiektasen geführt haben. Besonders den linken Hauptbronchus treffen ja diese Zugkräfte, wie Duken betont.

Auf die schlechten Wohnungsverhältnisse müssen wir hier gleichfalls hinweisen. Duken und v. d. Steinen, Hutinel, Ihm und Wiese machen ja ungünstige soziale Einflüsse für die Entstehung von Bronchiektasen mitverantwortlich. Gelegenheit zu Erkältungsinfekten in schlechten, feuchten Wohnungen und verminderte Ausheilungsmöglichkeit einmal erworbener Bronchiektasen spielen auch in unserm Falle gewiß mit, zumal da die Mutter das Kind vor dem Abklingen der Krankheitserscheinungen aus der Klinik entfernte. Auch die häusliche Pflege des Kindes ließ zu wünschen übrig, so daß schließlich das Kind in eine Fürsorgeanstalt gebracht werden mußte. Es ist zu hoffen, daß jetzt die noch bestehenden Erscheinungen weitgehendst eingedämmt werden, so daß es sich erübrigt, den Vorschlag der Operation zu machen.

Im zweiten geschilderten Falle handelt es sich offenbar um einen Lungenabszeß mit Begleitbronchiektasen. Den chronisch gewordenen primären Lungenabszeß kann man leicht mit dem Bilde der Bronchiektasen verwechseln, obwohl es abzusondern wäre (B r a u e r). Die Unterscheidung ist so schwer, weil auch bei Bronchiektasen sekundär gröbere Abszedierungen hinzukommen können. Zwar deutet die klassische Anamnese (K r a m p f) des plötzlich einsetzenden Krankheitsbildes darauf hin, daß wir es hier wohl mit erworbenen Bronchiektasen zu tun haben, aber die wabenförmige Aufhellung des ganzen linken Mittellappens und vor allem die deutliche rechtsseitige Wabenstruktur scheinen für primär vorhandene Bronchiektasen zu sprechen, die klinisch erst in Erscheinung traten, nachdem der Lungenabzeß die Entzündung der Lunge hervorgerufen hatte. Immerhin konnte man aus der Anamnese des Patienten nicht erfahren, ob Masernpneumonie, Keuchhusten oder Grippe als Ursache in Frage kämen. Auch die dauernde Gewichtsabnahme des Kranken können wir wohl kaum allein auf die Bronchiektasen zurückführen, vielmehr werden wir dieselbe mehr der Ulcuskrankheit und den erforderlichen Operationen zuschreiben müssen. Vielleicht spricht der früher immer negative Röntgenbefund und die Tatsache daß Patient nie Auswurf hatte, für eine erworbene Ursache, vor allem auch deshalb, weil der Kranke von dem Zeitpunkt des Lungenabszesses bis heute hustet und Auswurf hat. Daß der Auswurf allein von dem Lungenabszeß herrührt, ist nach dem Röntgenbilde wohl als unmöglich zu betrachten, da ein Lungenabszeß ja wohl nicht diese Ausmaße annimmt. Immerhin erscheint es uns zweifelhaft, welche Ursache wir diesen Bronchiektasen zuschreiben sollen und so glauben wir, daß wir in unserm zweiten Falle diese Frage vollkommen offen lassen müssen. Wir glauben allerdings, daß mehr für eine erworbene Ursache spricht.

ZUSAMMENFASSUNG.

Anschließend an eine umfassende Literaturübersicht über Pathogenese, Pathophysiologie und Klinik der Bronchiektasen veröffentlichen wir zwei Fälle. Wir haben gerade diese Fälle gegenübergestellt, um die Schwierigkeiten zu zeigen, die die Erforschung der Ursachen der Bronchiektasen und die Einordnung der einzelnen Fälle in eines der beiden großen Gebiete, erworbene oder angeborene Bronchiektasen, mit sich bringt. Während wir uns in unserm ersten Falle klar für den kongenitalen Ursprung entscheiden können, müssen wir uns im zweiten Falle darauf beschränken, das Für und Wider einzelner Beobachtungen für die eine oder andere Seite zu klären. Es zeigt sich also hier wieder, wie schwierig es ist, für die Theorie der erworbenen Bronchiektasen nach Brauer oder die Theorie der angeborenen Bronchiektasen nach Sauerbruch einzutreten, und wir können nur feststellen, daß sicher beide Theorien ihre Berechtigung haben.

Am Schlusse meiner Arbeit möchte ich Herrn Professor Dr. Knipping für die freundliche Überlassung des Themas danken.

Besonderer Dank gebührt Herrn Oberarzt Dr. Goralewski, dem ich manche Anregung zuzuschreiben habe.

LITERATUR.

Arnheim, G. Virchows Arch. 154, 300 (1898).

Bamberger, E. Z. klin. Med. 18, 193 (1889), Lehrb. d. Krankh. d. Herzens.

Bard, L. J. Méd. Lyon. 5, 381 (1924).

Barth, M. Separatabdr. aus Mém. Soc. observ. 3 (1856).

Bartholinus, Th. cit. n. Meyer.

v Bergmann, G., Erkr. d. Mediast. Handb. inn. Med., Mohr-Staehelin Bd. II (1914).

Biermer, Virchows Arch. 19, 94 u. 241 (1860).

Bönniger, M., Beitr. Klin. Tbk. 80, 132 (1932).

Bonnamour, S., und andere, Lyon. Med. Bd. 136 Nr. 27, 3 (1925).

Brauer, L., Verh. dtsch. Ges. inn. Med. 95 (1925), Zentralbl. inn. Med. 33, 16 (1928), Verh. dtsch. Ges. inn. Med. 1932.

Brauer, L. u. Fahr, Beitr. Klin. Tbk. 63, H. 6.

Brünecke, K., Beitr. Klin. Tbk. 62, 621 (1926).

Brugsch, Th., aus F. Kraus u. Brugsch, Th., Spez. Path. u. Therapie inn. Krankh. 3 (1924).

Burghard, E., Fortschr. Röntg. 34, 308 (1926).

Canigiani, Th., Röntgenprax. 3, 1116 (1931).

Corning, H. K., Lehrb. topogr. Anat. München 1923.

Daniel, G. u. K. Jezsovics, Beitr. Klin. Tbk. 80, 666 (1932).

Duken, J., Zbl. inn. Med. 47, 1145 (1926), Z. Kinderheilk. 44, I (1927), Arch. Kinderheilk. 84 (1928).

Duken, J. u. R. v. d. Steinen, Erg. inn. Med. u. Kinderheilk. 34, 457 (1928).

Edens, E., Dtsch. Arch. klin. Med. 81, 334 (1904), Krankh. d. Herzens u. d. Gefäße, Berlin 1929.

Findlay, L. u. St. Graham, Arch. Dis. Childh. 2, Nr. 8, 71 (1927).

Forestier, Ann. Chir. med. 4, Nr. II (1926), Bull. Soc. méd. Hôp. Paris 39, Nr. 7 (1923).

Frank, W., Inaug. Diss. Hamburg 1925.

Garnier, H., Berlin. klin. Wschr. 10, 479 (1914).

Grawitz, P., Virchows Arch. 82, 217 (1880).

Halle, cit. n. Daniel.

Heller, A., Dtsch. Arch. klin. Med. 36, 189 (1885).

Herms, J. u. I. Rüttgers, Beitr. Klin. Tbk. 78, 724 (1931).

Ihm, L., Arch. Kinderheilk. 92, 170 (1931).

Jansen, K., Inaug. Diss. Köln 1922.

Jansen, K., H. W. Knipping u. K. Stromberger, Beitr. Klin. Tbk. 80, 304 (1932).

Jones, O. R., u. Cournand, A., Amerc. Rev. Tbc. 28, 293 (1933).

Kartagener, M., Beitr. Klin. Tbk. 83, 489, 84, 73 u. 85, 45 (1933/34).

Kaufmann, E., Spez. Path. Anat. I (1930).

Kausch, H. und R. Steinert, Beitr. Klin. Tbk. 67, 498 (1927).

Kessler, Inaug. Diss. 1858.

Kissling, K., Klin. Wschr. 17, 832 (1925).

Klare, K., u. P. Reusser, Beitr. Klin. Tbk. 63, 255 (1926).

Knipping, H. W., Beitr. Klin. Tbk. 82, 133 (1933).

Knipping, H. W., und andere, Beitr. Klin. Tbk. 63, 329 (1926), Beitr. Klin. Tbk. 79, I (1932), Beitr. Klin. Tbk. 84, 447 (1934), Z. klin. Med. 124, 435 (1933).

Köttgen, H. U., Beitr. Klin. Tbk. 80, I (1932).

Krampf, F., Münch. med. Wschr. 1929, 870, Dtsch. Z. Chir. 220, 239, Erg. Chir. 23, 606 (1930), Klin. Wschr. 1931, 265 u. 315.

Laennec, Traité de l'auscultation médiate, I édit. 1819, 2. édit. 68, 1826.

Lorey, Verh. dtsch. Röntgenges. Nauheim 1925, Berlin April 1926, Ärztl. Rdsch. 7 (1927).

v. Lossow, O., Dtsch. Z. Chir. 212, 71 (1928).

Malphigi, M., cit. n. Meyer.

Melzer, E., Beitr. Klin. Tbk. 70, 694 (1929).

Meyer, H., Virchows Arch. 16, 78 (1859).

Mikulowski, W., Schweiz. med. Wschr. 30, 717 (1927).

Miller, J. A., J. thorac. Surg. 3, 246 (1934).

Mumme, C., u. J. Herms, Beitr. Klin. Tbk. 77, 251 u. 701 (1931).

Neisser, E., Z. klin. Med. 42, 88 (1901).

Nüssel, K., u. H. Helbach, Beitr. Klin. Tbk. 84, 424 (1934).

Peiser, J., Jb. Kinderhk. 67, H. 5, Mschr. Kinderheilk. I (1908), Mschr. Kinderhk. 8, 602 (1910).

Ponfick, Virchows Arch. 50, 623 (1867).

Quincke, Berl. klin. Wschr. 24 (1898).

Rapp, Verh. phys. med. Ges. zu Würzburg 1850, 145.

Ratjen, E., Virchows Arch. 38, 172 (1867).

Reinberg, S. A., Beitr. Klin. Tbk. 67, 507 (1927).

Reynaud, Mém. l'acad. royale méd. 4 (1835).

Rokitansky, Hanb. path. Anat. 3, 56 (1842).

Sauerbruch. F., Arch. klin. Chir. 148, 721 (1927), Chirurgie d. Brustorgane, Springer, Berlin.

Schlack, H., Tbk. J. 7, 181 (1927).

Schneider, H., Beitr. path. Anat. u. allg. Path. 79, 466 (1928).
Schuchardt, K., Virchows Arch. 101, 71 (1885).
Sicard u. Forestier, J. belge Radiol. 14, 439 (1925).
Siegmund, H., Virchows Arch. 236, 191 (1922).
Siems, H., Beitr. Klin. Tbk. 77, 476, 80, 655 (1932).
Siewert, A. K., Berlin. klin. Wschr. 1904.
Simon, G., Med. Klin. 1930, 852.
Simon, G. u. W. Blumenberg, Beitr. Klin. Tbk. 80, 234 (1932).
Staehelin, R., Dtsch. med. Wschr. 1914, Klin. Wschr. Ref. 13 (1925).
Steinmeyer, O., u. Kathe, Beitr. Tbk. 64, 275 (1926).
Tendeloo, N. Ph., Krkh. forschg. 8, 156 (1930).
Virchow, R., Verhandl. phys. med. Ges. Würzburg 1851, 2, 1852, Erlangen.
Vogt, H., Jb. Kinderhk. 74, 627 (1911), Fortschr. dtsch. Klin. 2, 488.
Wall, G. u. J. C. Hoyle, Brit. med. J. 3770, 597 (1933).
Wepp, G. B., u. G. B. Gilbert, Journ. of the American. med. assoc. 76. Nr. 11, 714 (1921).
Weinberger, R., Wien. klin. Wschr. 41, 1067 (1924).
Wiese, O., Bronchiektasen im Kindesalter, Springer, Berlin 1927, Beitr. Klin. Tbk. 65, 255 (1927), Beitr. Klin. Tbk. 68, Hi, Therap. d. Geg. 69, 538 (1928).
Ylppö, A., Z. Kinderhk. 38, 128 (1924).

LEBENSLAUF.

Verfasser ist am 30. Oktober 1910 zu Fulda geboren, absolvierte das humanistische Gymnasium in Spandau, später das Realgymnasium in Berlin-Lichterfelde und das Reform-Realgymnasium in Berlin Zehlendorf, wo er Ostern 1930 das Abitur bestand. Dann studierte er zwei Semester in Berlin, ein Semester in Innsbruck und bestand nach weiteren zwei Semestern in Bonn am 4. August 1932 die ärztliche Vorprüfung. Danach folgten drei Semester Medizinstudium in Berlin und drei Semester in Düsseldorf. Hier bestand er am 5. September sein medizinisches Staatsexamen.

EIDESSTATTLICHE VERSICHERUNG.

Ich gebe hiermit die eidesstattliche Versicherung ab, daß ich vorstehende Arbeit selbständig ohne fremde Hilfe angefertigt habe und außer angegebener Literatur weiter keinerlei Quellen benutzt habe.

Carl W. Gerber.